

Klucz do skutecznej kardiowersji

Wprowadzenie

Kardiowersja jest najbardziej bezpośrednim sposobem leczenia migotania przedsionków. Skuteczność kardiowersji można poprawić zwracając baczniejszą uwagę na szczegóły, takie jak ułożenie elektrod i przygotowanie skóry pacjenta. Współczynnik skuteczności waha się dla różnych pacjentów i dla poszczególnych ośrodków. Niniejsza notatka techniczna podsumowuje kwestie kluczowe dla poprawienia skuteczności kardiowersji na podstawie doświadczeń elektrofizjologów i kardiologów z rozległą praktyką. Kardiowersje, których celem jest przerwanie migotania przedsionków, wymagają innego ułożenia elektrod i przygotowania pacjenta niż defibrylacja mająca zakończyć arytmie komorowe.

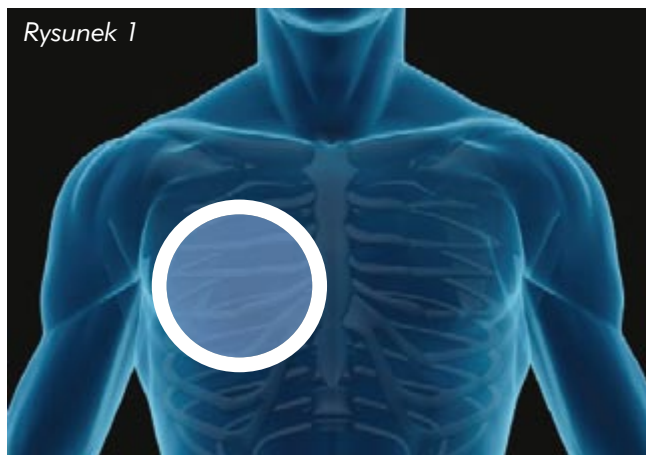
Ułożenie elektrod

Elektrody do kardiowersji mogą być ułożone w pozycji przód-tył (PT) lub przód-przód (PP), chociaż dla zmaksymalizowania przepływu prądu przez przedsionki preferowane jest ułożenie PT.

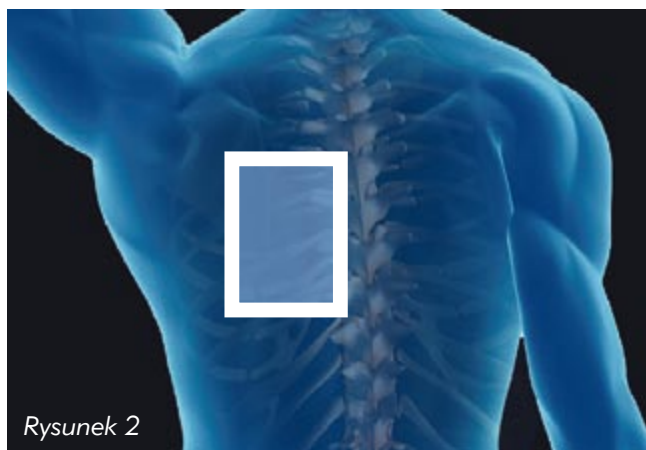Ułożenie PT

Elektroda przednia powinna być ułożona w taki sposób, aby powierzchnia aktywna przylegała z prawej strony do mostka, zewnętrzna część piankowego obwodu elektrody znajdowała się poniżej obojczyka, a jej oś – w czwartej przestrzeni międzyżebrowej, tak jak widać to na rysunku obok (część aktywną elektrod ze stałym żelom stanowi blaszka, a w przypadku elektrod z mokrym żelom – pianka). Elektrode tylną należy umieścić tak jak na rysunku, przykładając górny lewy róg części aktywnej pod łopatką, a jej brzeg lewostronnie wzdłuż kręgosłupa. Środek elektrody powinien znajdować się na wysokości kręgu T7. Rysunek 3 przedstawia przepływ prądu przy takim ułożeniu elektrod. Przy ułożeniu PP (rysunek 4) elektroda mostkowa powinna znajdować się nieco wyżej niż przy ułożeniu PT, jednak nadal poniżej obojczyka. Środek powierzchni aktywnej elektrody koniuszkowej powinien znajdować się w linii środkowopachowej, na wysokości piątej przestrzeni międzyżebrowej.

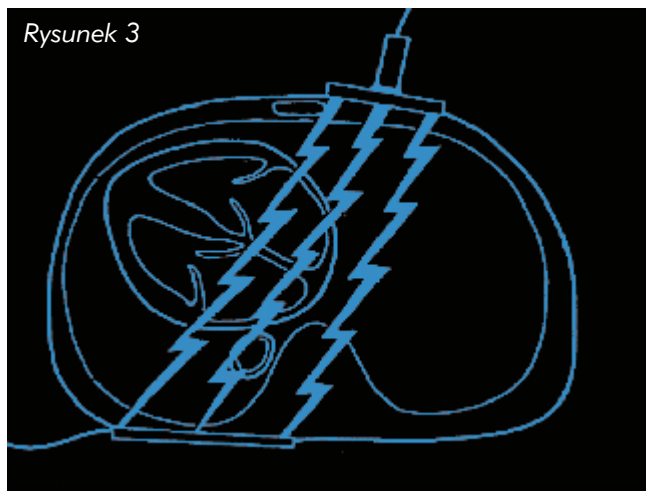
Rysunek 1



Rysunek 2



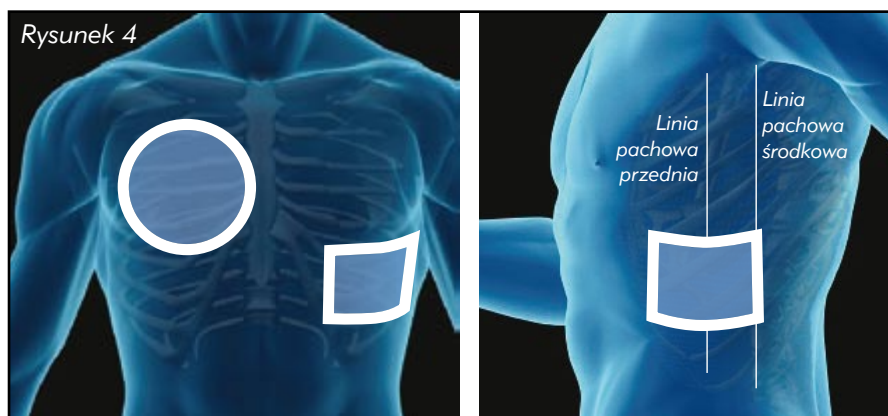
Rysunek 3



Wskazówki do przeprowadzenia skutecznej kardiowersji

Dzięki doktorowi Markowi Niebauerowi z kliniki w Cleveland, prezentujemy krótką listę zaleceń pozwalających zwiększyć prawdopodobieństwo przeprowadzenia skutecznej kardiowersji.

- Nakleić elektrody w pozycji PT dla maksymalizacji przepływu prądu przez przedsionki
- Rozważyć użycie elektrod z mokrym żelem zamiast elektrod ze stałym żelem dla osiągnięcia optymalnego przylegania
- Zwracać baczną uwagę na przygotowanie skóry pacjenta: upewnić się, że powierzchnia jest sucha, bez włosów, kremów i balsamów mogących wpływać na przyleganie elektrod
- Ostrożnie naklejać elektrody: najpierw przyłożyć elektrodę tylną, następnie naklejać ją ruchem rolującym upewniając się, że pod spodem nie tworzą się pęcherzyki powietrza
- Upewnić się, że znacznik synchronizacji EKG znajduje się nad załamkiem R; znacznik synchronizacji pojawia się czasami nad załamkiem T o wysokiej amplitudzie
- Gdy potrzebne jest więcej niż jedno wyładowanie, odczekać minutę przed kolejnym – zgodnie z rekomendacjami American College of Cardiology. Czekać cierpliwie.
- U pacjentów przyjmujących określone leki, takie jak beta-blokery, po wyładowaniu może wystąpić bradykardia, co wymagać może stymulacji przezskórnej aż do ustabilizowania się rytmu. Kolejną zaletą ułożenia PT jest możliwość natychmiastowego rozpoczęcia stymulacji po przesunięciu elektrody mostkowej w lewo.



Protokoły wyładowań

Mniejsi pacjenci, ze świeżym napadem migotania przedsionków, zazwyczaj wracają do normalnego rytmu po pierwszym wyładowaniu. W tej grupie dr Niebauer zaleca wyładowanie na poziomie 75 J (defibrylator dwufazowy), mając na względzie maksymalną ochronę mięśnia sercowego i wysoką skuteczność pierwszego wyładowania. Zdaniem dra Niebauera u przeciętnych pacjentów z utrwalonym migotaniem przedsionków pierwsze wyładowanie na poziomie 100 – 120 J (defibrylator dwufazowy) jest skuteczne w ponad 90% przypadków.

Pacjenci trudni lub potencjalnie trudni z punktu widzenia skuteczności kardiowersji powinni otrzymać pierwsze wyładowanie na poziomie maksymalnie 200 J (defibrylator dwufazowy). W tej grupie pacjentów dociśnięcie elektrod w trakcie wyładowania powoduje zmniejszenie odległości pomiędzy nimi i optymalizuje przepływ prądu. Dr Niebauer radzi również, aby nie bać się przesunięcia elektrod jeśli pierwsze wyładowanie okazało się nieskuteczne; u niektórych pacjentów konieczne może być nawet naklejenie elektrody mostkowej po przeciwnej stronie mostka.

Bibliografia

ACC/AHA/ESC 2006 Guidelines for the Management of Patients with Atrial Fibrillation. Circulation 2006;114:700-752.

Lown, B. et al. "Cardioversion" of atrial fibrillation. New England Journal of Medicine 1963;269:325-331.

Field, J.M., Hazinski, M.F., & Gilmore, D. [Eds]. 2006 Handbook of Emergency Cardiovascular Care for Healthcare Providers. American Heart Association.

Neal, S., Ngarmukos, T., Lessard, D. & Rosenthal, L. Comparison of the efficacy and safety of two biphasic defibrillator waveforms for the conversion of atrial fibrillation to sinus rhythm. American Journal of Cardiology 2003;92:810-814.

Mittal, S Ayati, S et al. Transthoracic Cardioversion of Atrial Fibrillation. Comparison of Rectilinear Biphasic Versus Damped Sine Wave Monophasic Shocks. Circulation. 2000;101:1282-1287.

Niebauer M et al. Comparison of the rectilinear biphasic waveform with the damped sine monophasic waveform for external cardioversion of atrial fibrillation and flutter. Am J Card. 2004; Vol. 93. 1495-99.

Sado, D.M. et al. Comparison of the effects of removal of chest hair with not doing so before external defibrillation on transthoracic impedance. American Journal of Cardiology 2004;93:98-100.

Sirna, S.J. et al. Factors affecting transthoracic impedance during electrical cardioversion. American Journal of Cardiology 1988;62:1048-1052.

Kirchhof, P. et al. Anterior-posterior versus anterior-lateral electrode positions for external cardioversion of atrial fibrillation: A randomized trial. Lancet 2002;360:1275-1279.

Sirna, S.J. et al. Factors affecting transthoracic impedance during electrical cardioversion. American Journal of Cardiology 1988;62:1048-1052.

Mehdirad AA et al. Improved Clinical Efficacy of External Cardioversion by Fluoroscopic Electrode Positioning and Comparison to Internal Cardioversion in Patients with Atrial Fibrillation. PACE 1999; Vol. 22 Issue 1,-237.